XXX CONGRESSO
BRASILEIRO DE NEFROLOGIA

XII CONGRESSO
LUSO-BRASILEIRO DE NEFROLOGIA

XVIII CONGRESSO BRASILEIRO DE
ENFERMAGEM EM NEFROLOGIA

15 - 17 OUTUBRO | EVENTO ONLINE

Sociedade Brasileira de Nefrologia
60 anos

Sessão Anatomoclínica - Apresentação e discussão de caso clínico

Claudia Maria Costa de Oliveira

Hospital Universitário Walter Cantídio da Universidade Federal do Ceará - HUWC/UFC

Declaração de Conflito de Interesse

De acordo com a Norma 1595/2000 do Conselho Federal de Medicina e a Resolução RDC 96/2008 da Agência de Vigilância Sanitária declaro que:

Não tenho conflito de interesses

Caso Clínico

<u>Identificação:</u> J.B.A., **feminino, 53 anos, solte**ira, analista de crédito, evangélica, segundo grau completo, natural de Meruoca-Ceará.

2015: 1ª consulta no Ambulatório de Reumatologia do HUWC.
História de AR há 10 anos, em tratamento irregular

ARTRITE REUMATÓIDE

CRITÉRIOS AR:

Poliartrite simétrica, bilateral, aditiva (MCF proximais, punhos, joelhos, tornozelos)
Rigidez matinal > 1 hora
Fator reumatoide positivo
Nódulos subcutâneos

Caso Clínico

Antecedentes Patológicos: **HAS** em uso de Ablok Plus; síndrome do pânico em uso de Alprazolam; neoplasia de pele prévia (fez exérese, não sabe o tipo de lesão).

Hábitos de vida: Nega etilismo. **Ex-tabagista** (5 maços.ano; parou há 20 anos). **Nega uso de drogas ilícitas.**

Antecedentes GO: Menarca aos 14 anos, Menopausa aos 50 anos, G3P2A1.

Antecedentes Psiocossociais: mora em caso de alvenaria, com boas instalações hidrossanitárias. Nega criação de animais.

Antecedentes Familiares: Pai falecido com Doença de Chagas. Mãe hipertensa. **Nega doença renal na família.**

Consulta ambulatorial inicial

PA: 140/100 mmHg

Peso: 84 kg

Altura: 1, 57 m

IMC: 34,1kg/m^2

Nódulos subcutâneos

Artrite de punhos, 2ª, 3ª e 4ª MCF.

Fator reumatoide: 53UI/ml

Ureia = 31 mg/dl

Creat = 0,7 mg/dl

VHS = 87 mm

PCR = 0,5 mg/dl

DAS28: 6,95 ► alta atividade

Radiografia das mãos: osteopenia justa-articular

Radiografia dos pés: erosão da 1ª articulação MTF

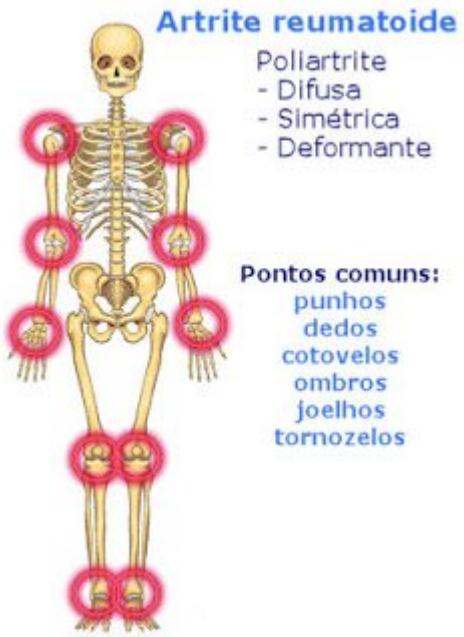

Avaliação da atividade da AR

Elementos	CDAI	DAS28 (com 4 variáveis)
Contagem de articulações edemaciadas	(0-28) Soma simples	Raiz quadrada da soma simples
Contagem de articulações dolorosas	(0-28) Soma simples	Raiz quadrada da soma simples
Reagentes de fase aguda	—	VHS 2-100 mm ou PCR 0,1-10 mg/dL transformação logarítmica
Avaliação global saúde (Paciente)	—	0-100 mm
Avaliação de atividade de doença (Paciente)	(0-10 cm)	—
Avaliação de atividade de doença (Avaliador)	(0-10 cm)	—
Índice total (Variação do índice)	Soma simples (0-76)	Requer inserir o número na calculadora (0,49-9,07)

Rev Bras Reumatol 2011;51(3):199-219

Pontos de corte de acordo com atividade da AR

Índice	Estado da atividade de doença	Pontos de corte
CDAI	Remissão	≤ 2,8
	Baixa	≤ 10
	Moderada	> 10 e ≤ 22
	Alta	> 22
DAS28	Remissão	≤ 2,6
	Baixa	> 2,6 e ≤ 3,2
	Moderada	> 3,2 e ≤ 5,1
	Alta	> 5,1

Rev Bras Reumatol 2011;51(3):199-219

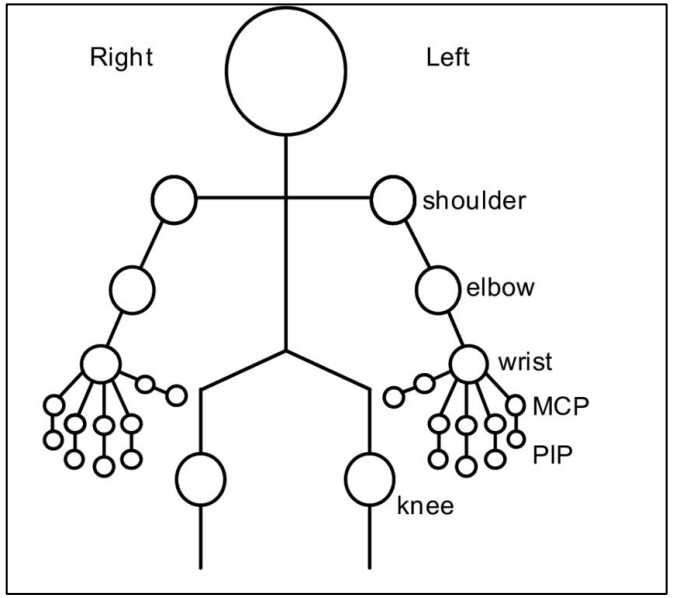

Evolução clínica ambulatorial

06/15	**DAS28: 6,95** **Alta atividade**	Creat: 0,8mg/dl	Arava 20mg+ MTX15mg Pred 10mg
12/15	Clinicamente melhor		↓ MTX 10mg
03/16	Estável	Creat: 0,8mg/dl	↓ Pred 5mg
06/16	**DAS28: 4,84** **Moderada atividade**	Creat: 0,78mg/dl	**Piora dos sintomas** ↑ MTX para 15mg e 20mg/sem ↑ Pred 10 mg
09/16	**DAS28: 1,64** **Remissão**	Creat: 0,8mg/dl **Sumário de urina normal**	**Melhora clínica** ↓ Pred 5mg

Evolução clínica ambulatorial

03/18	**DAS28: 7,23** **Alta atividade**	VHS:103 mm Creat.: 0,7 mg/dl; Hb:12,7g/dl **Sumário de urina: normal**	**Piora clínica, poliartrite difusa** MTX 15mg/sem; Arava 20mg/dia; Pred 10mg
02/19	**CDAI: 28** **Alta atividade**	AD:12 ; AE: 4 EVA:7; Médico: 5	**Poliartrite inflamatória** Uso irregular de medicação
05/19	**DAS28: 6,61** **Alta atividade**	VHS: 42 mm Creat.: 0,8 mg/dl; Hb: 12,9g/dl **Sumário de urina: Hb+++, Hemáceas 20/c, Leucócitos 6/c** PPD: zero Raios-X tórax: normal	**Poliartrite inflamatória** **Tosse produtiva, secreção amarela**. Sem drogas anti-reumáticas há 1 mês (depressiva) **Prescrito Adalimumabe** e Antibióticos. Negava contato com Tb

Evolução clínica ambulatorial

3/9/19	Recusou internamento	VHS: 90mm **Ureia: 97mg/dl; Creat.: 3,0 mg/dl** **Hb: 9,45g/dl**	Novamente: **tosse produtiva, anorexia, perda de peso** **Não iniciou imunobiológico**
9/9/19	Internada na UPA	VHS: 82mm Ureia: 156mg/dl; Creat.: 4,5 mg/dl Hb: 8,5g/dl	Alta UPA 16/09/2020 **Prednisona 60 mg/dia** **ID: suspeita de NIA**
17/9/19	Ambulatório HUWC	VHS: 82mm Ureia:214 mg/dl; Creat.: 4,8 mg/dl Ureia = 214mg/dl Hb: 8,4 g/dl; PTH = 90pg/ml	**Prednisona 60 mg/dia** **ID: suspeita de NIA** Uso frequente de AINES e de amoxicilina para quadro respiratório prévio.
19/9/19	**Internada HUWC**	**VHS: 140mm** Ureia: 226mg/dl; Creat.:4,5 mg/dl Hb: 7,81 g/dl, normocrômica e normocítica	**Clinica**: tosse, anorexia, perda de peso, fadiga, discreto edema, piora da função renal

Evolução laboratorial - Hb e creatinina

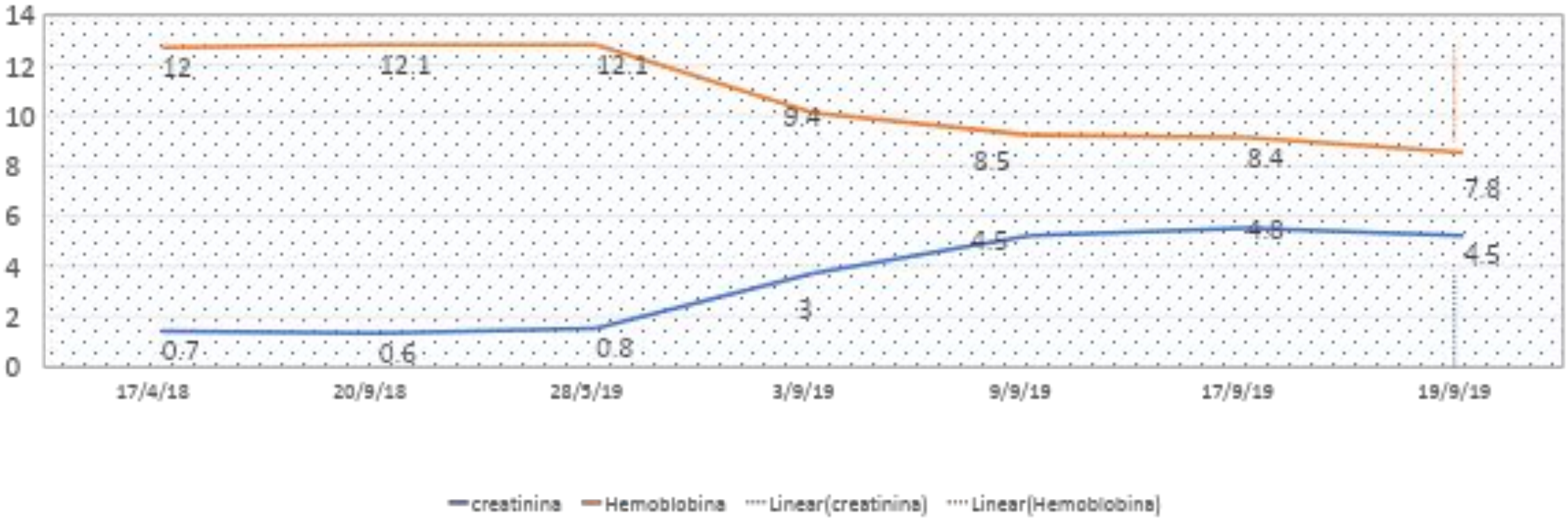

Evolução laboratorial - VHS

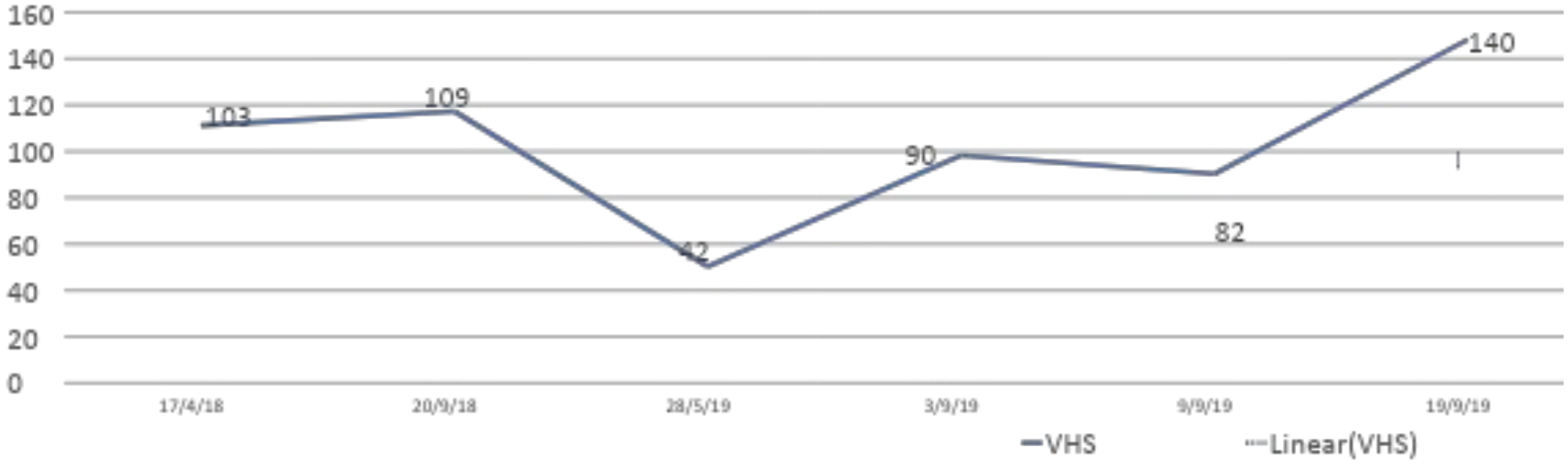

Exame físico na internação

EGR, eupneica, hipocorada, orientada, afebril

Peso: 67 kg (Peso habitual: 86 kg); Altura: 1,57m; **IMC: 27,5 kg/m^2**

PA: 140/80 mmHg; FC: 64bpm

Dentes em mal estado de conservação

AP: MVU, com **discretas crepitações bibasais**

AC: RCR, 2 tempos, BNF, sem sopros

Abdome: globoso, indolor, sem megalias

Extremidades: ppp, com **edema de mmii (+/4)**

Exame laboratoriais na internação

Hemograma

- Hb: 7,81g/dl
- Ht: 23,1%
- VCM: 80,2 fl
- CHCM: 33,8%
- Leuco: 8228/mm3
- Linfo: 1482/mm3
- Plaq.: 311.300/mm3

Bioquímica

- Ureia: 226mg/dl
- Creatinina: 4,5 mg/dl
- Na+: 136mEq/l
- K+: 4,8 mEq/l
- pH: 7,36
- HCO3: 16,6mEq/l
- Cálcio: 9,7mg/dl
- Fósforo: 6,1 mg/dl

Marcadores inflamatórios

- VHS: 140 mm
- PCR: 3,12 mg/dl

Investigação no internamento

Sumário de urina	**Leucócitos+; PTN+, Hb:+++, Hemácias numerosas, Leuco 7/c**	HbsAg	não reagente
PTN 24 hs	**1295 mg/24 horas**	AntiHCV	não reagente
C3	85 e 88 mg/dl (VR: 90-180)	AntiHIV	não reagente
C4	14 e 16 mg/dl (VR: 10-40)	VDRL	não reagente
FAN	**1:160; nuclear pontilhado fino denso**	EFP	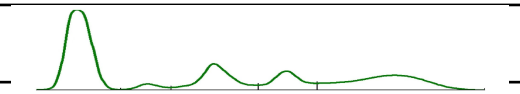
AntiDNA	Não reagente	TSH	1,61 uIU/ml (VR: 0,4-4,5)
Anti-Ro/La	Inferior a 0,7 U/ml (VR: < 7)	PTH	73 pg/ml (VR: 15-69)
AntiRNP	Não reagente (VR: inferior a 5)	Albumina	3,6 g/dl (VR: 3,5-5,5)
AntiSm	Não reagente (VR: inferior a 7)	Colesterol/TGR	normais
FR	**72 UI/ml**	LDH	320 U/l (VR:230-460)
ANCA	Não reagente	CPK	12 mg/dl (VR:<170)

Padrão de FAN pontilhado fino denso ⇒ anticorpo anti-proteína p 75kDa ⇒ indivíduos saudáveis, processos inflamatórios, **doenças reumáticas auto-imunes**, cistite intersticial, dermatite atópica, psoríase e asma

Investigação no internamento

US de vias urinárias: Rins com topografia, forma, dimensões e ecotextura normais RD: 9,8 x 4,2 x 4,0 cm; CM: 1,4 cm e RE: 9,6 x 4,4 3x 7 cm; CM: 1,5cm Diferenciação cortico-medular preservada, com elevação da ecogenicidade parenquimatosa, sugestivo de nefropatia.

Radiografia de tórax: bandas parenquimatosas em campos pulmonares inferiores; seio costofrênico E obliterado sugerindo derrame/espessamento pleural.

TCAR: Atelectasias subsegmentares basais bilaterais com bronquiectasias. Derrame pleural de pequeno volume posterior E.

Conduta inicial no internamento 19/09/2019

Mantido Prednisona 60 mg/dia (NIA).

Não reiniciou MTX e ARAVA devido piora da função renal.

Diurese inicial: 2800-3700 ml/24 horas.

Início de HD em 26/09/2019 por cateter dupla luz em veia femoral

Investigação da causa da Injúria renal aguda